

GÃY XƯƠNG MŨI

Ban hành kèm theo Quyết định số 182/QĐ- BV ngày 13/3/2014

1. ĐẠI CƯƠNG

1.1. Định nghĩa.

Tổn thương nứt gãy xương chính mũi do chấn thương.

1.2. Nguyên nhân.

Tai nạn giao thông , tai nạn sinh hoạt, tai nạn lao động, ẩu đả, chấn thương thể thao...

1.3. Phân loại:

Gãy xương mũi kín

Không di lệch

Di lệch

Gãy xương mũi hở

2. ĐÁNH GIÁ BỆNH NHÂN

2.1. Bệnh sử.

Có chấn thương vùng mũi. Sung đau, biến dạng. Chảy máu mũi.

2.2. Khám lâm sàng.

Sung nề, biến dạng tháp mũi.

Chảy máu mũi, ngạt mũi.

Tổn thương da và mô mềm (trầy, rách, tràn khí..).

Sờ tháp mũi: Điểm đau chói, mất liên tục, lạo xạo xương . . .

Soi hốc mũi: Động máu đông, tổn thương vách ngăn (tụ máu, lệch vách ngăn, rách niêm mạc...).

2.3. Cận lâm sàng:

2.3.1. X quang mũi nghiêng.

Hình ảnh gãy xương mũi

2.3.2. CT scan.

Thấy đường gãy, các mảnh di dời. Các tổn thương xương hàm mặt khác, tổn thương não phối hợp.

3. CHẨN ĐOÁN

3.1. Chẩn đoán xác định.

Biến dạng tháp mũi

Lao xạo xương.

Chẩn đoán hình ảnh: Gãy xương mũi.

3. ĐIỀU TRỊ

4.1. Mục đích:

Khôi phục hình dáng mũi tự nhiên, khôi phục đường thở mũi.

4.2. Nguyên tắc:

Nên can thiệp sớm, tránh để lâu quá 10 ngày để bị can xương xấu.

Làm thuốc thường xuyên, chống dính, chống sẹo hẹp.

4.3. Điều trị cụ thể:

Gãy xương mũi kín không di lệch: Điều trị nội khoa (kháng sinh, kháng viêm, giảm đau).

Gãy xương mũi kín di lệch: Nâng chỉnh xương chính mũi, nắn chỉnh vách ngăn, lấy máu tụ vách ngăn (nếu có), nhét meche tẩm pommade tetracycline mũi trước trong 5 ngày.

Gãy xương mũi hở: Rửa sạch vết thương, lấy dị vật, khâu vết thương, sắp xếp lại xương, cố định trong.

Nắn chỉnh vách ngăn, lấy máu tụ vách ngăn (nếu có).

Nhét meche tẩm pommade tetracycline mũi trước trong 5 ngày.

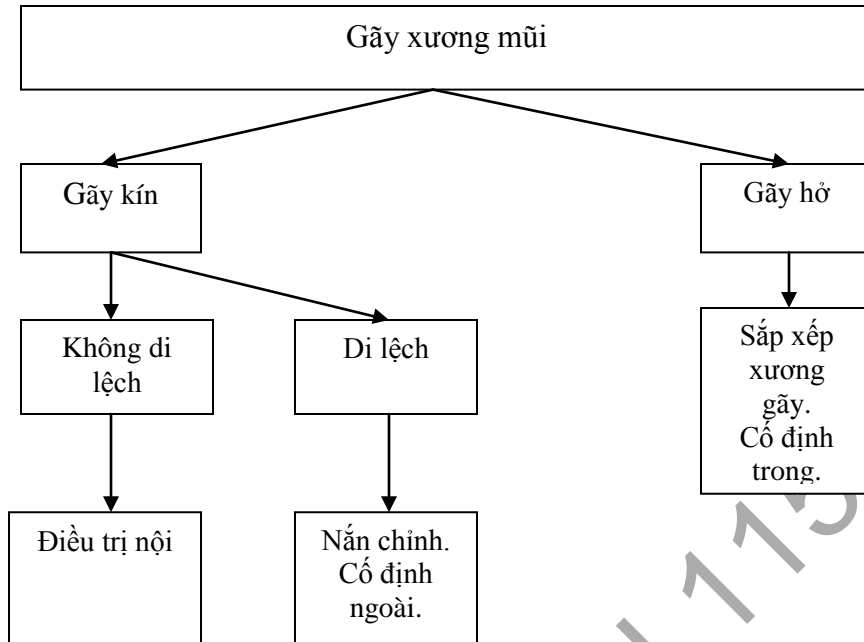
Điều trị nội khoa hỗ trợ:

Kháng sinh: Amoxicillin + Clavulanate 1g 1 viên x 2 lần/ ngày

Cefuroxim 0,5g 1 viên x 2 lần / ngày

Giảm đau, kháng viêm: Meloxicam 7,5 mg 1 viên x 3 lần/ ngày

Paracetamol 0,5g 1 viên x 3 lần / ngày



5. THEO DÕI VÀ TÁI KHÁM

- 5.1 Tiêu chuẩn nhập viện: Chấn thương vùng mũi có sưng nề biến dạng tháp mũi, chảy máu mũi.
- 5.2 Theo dõi: Tình trạng sưng nề tại chỗ, tình trạng thông khí mũi, tình trạng chảy máu... và các dấu hiệu tổn thương sọ não kết hợp. Theo dõi hiệu quả điều trị sau nâng nắn, theo dõi thông khí mũi sau can thiệp.
- 5.3 Tiêu chuẩn xuất viện: Mũi hết sưng nề, tháp mũi cân đối, thở thông.
- 5.4 Tái khám: Tái khám sau 1 tuần, đánh giá tình trạng niêm mạc mũi, gõ dính nếu có.

TÀI LIỆU THAM KHẢO.

1. Bệnh viện Chợ Rẫy. Gãy xương mũi. *Phác đồ điều trị*. NXB Y Học. 2013.
2. Vũ Hải Long. Chấn thương mặt. *Bài giảng Tai Mũi Họng*. ĐHY Phạm Ngọc Thạch. 2012

- 3.Nhan Trùng Sơn. Gãy xương mũi. *Tai Mũi Họng nhập môn*. NXB Y Học. 2004
- 4.Barry L Eppley. Nasal fractures. *Maxillofacial trauma and Esthetic facial reconstruction*. Elsevier. 2003; 13: 229-235.
- 5.Bremke M, Gedeon H, Windfuhr JP, Werner JA, Sesterhenn AM . "Nasal bone fracture: etiology, diagnostics, treatment and complications". *Laryngorhinootologie*. 2009. 88(11): 711–6.

BV NHÂN DÂN 115