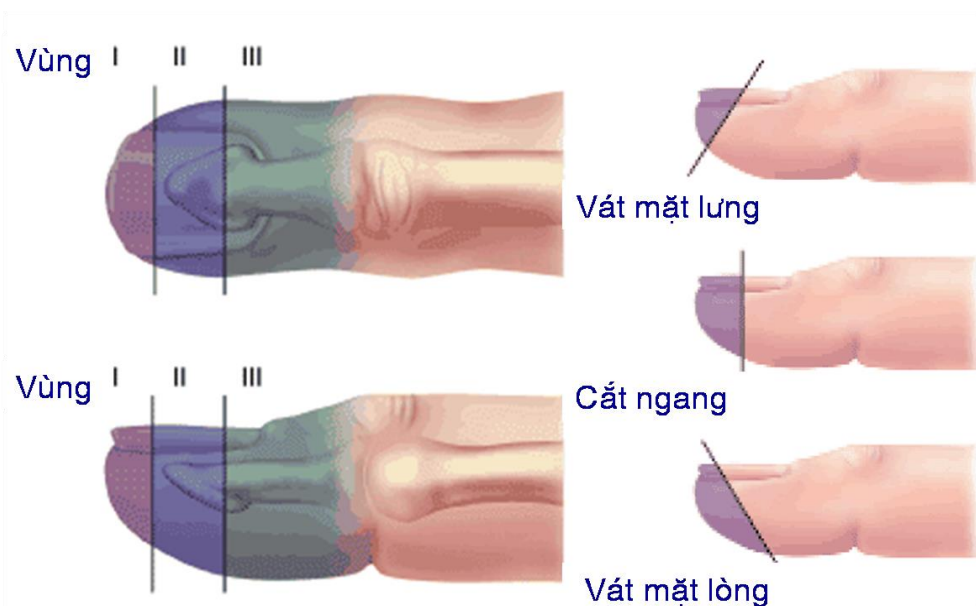


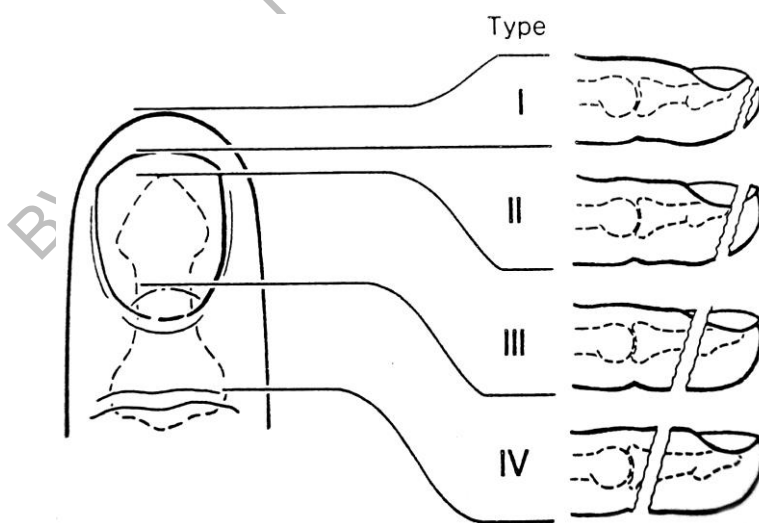
PHÁC ĐỒ ĐIỀU TRỊ MẮT DA ĐẦU NGÓN (BÚP NGÓN)

PHÂN LOẠI

❖ Theo phân loại của Rosenthal EA



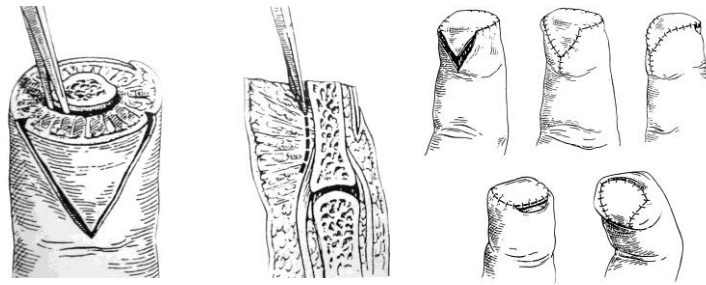
❖ Theo Allen hoặc Alnot:



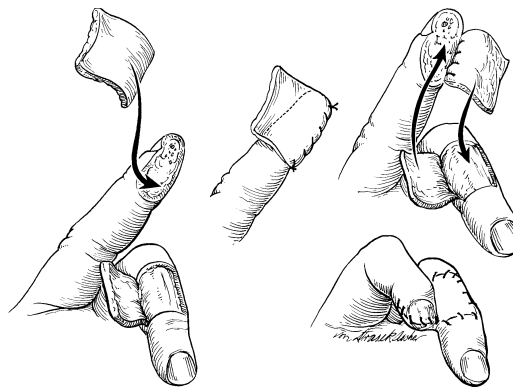
CHON LỰA ĐIỀU TRỊ :

- Đối với mất da búp ngón không lộ xương (vùng 1) : Để lành tự nhiên hoặc ghép da dày
- Đối với mất da lộ xương (vùng 2 và vùng 3 theo Rosenthal E A hoặc vùng 2,3,4 theo Allen, Alnot) : Chúng ta phải xoay vạt da, chúng ta có thể lựa chọn các vạt da :

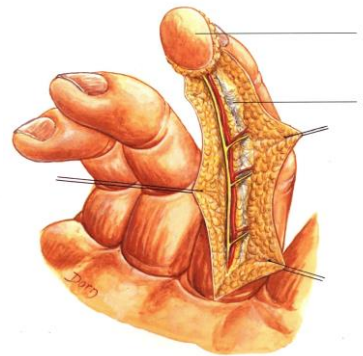
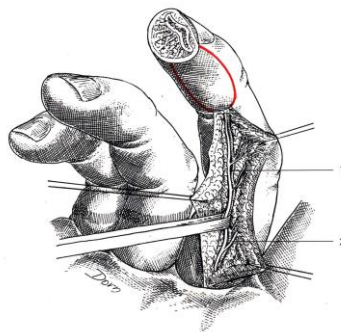
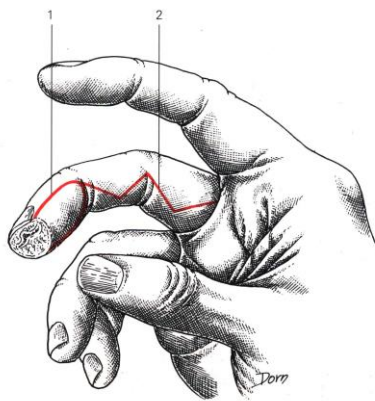
1. Vạt da **Atasoy** (Vạt da V-Y)

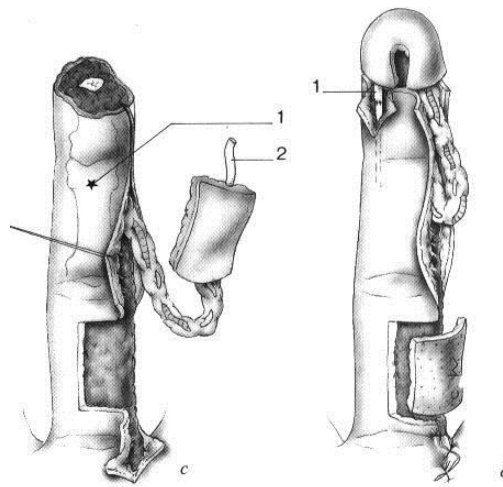


2. Vạt da **chéo ngón**

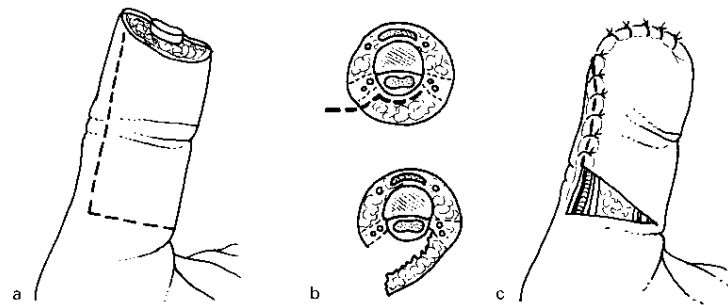


3. Vạt da có cuống **mạch thần kinh cùng ngón** (thuận dòng hoặc ngược dòng)





4. Vạt da **Hueston**



5. Đối với ngón cái chúng ta có thể dùng thêm vạt da **Moberg**

